

2

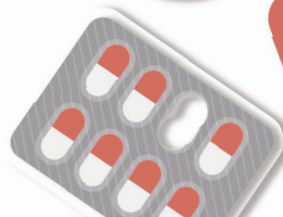
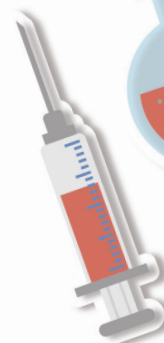chapter

各系統常見用語

Medical Terminology of Body System

張榮參、隋安莉、顏惠芷 編著

- 第一節 心血管系統
- 第二節 呼吸系統
- 第三節 消化系統
- 第四節 泌尿系統
- 第五節 生殖系統
- 第六節 神經系統
- 第七節 特殊感覺
- 第八節 骨骼肌肉系統
- 第九節 內分泌系統
- 第十節 血液淋巴與免疫系統





第一節

心血管系統

Cardiovascular System

解剖構造圖
(Anatomy Picture)

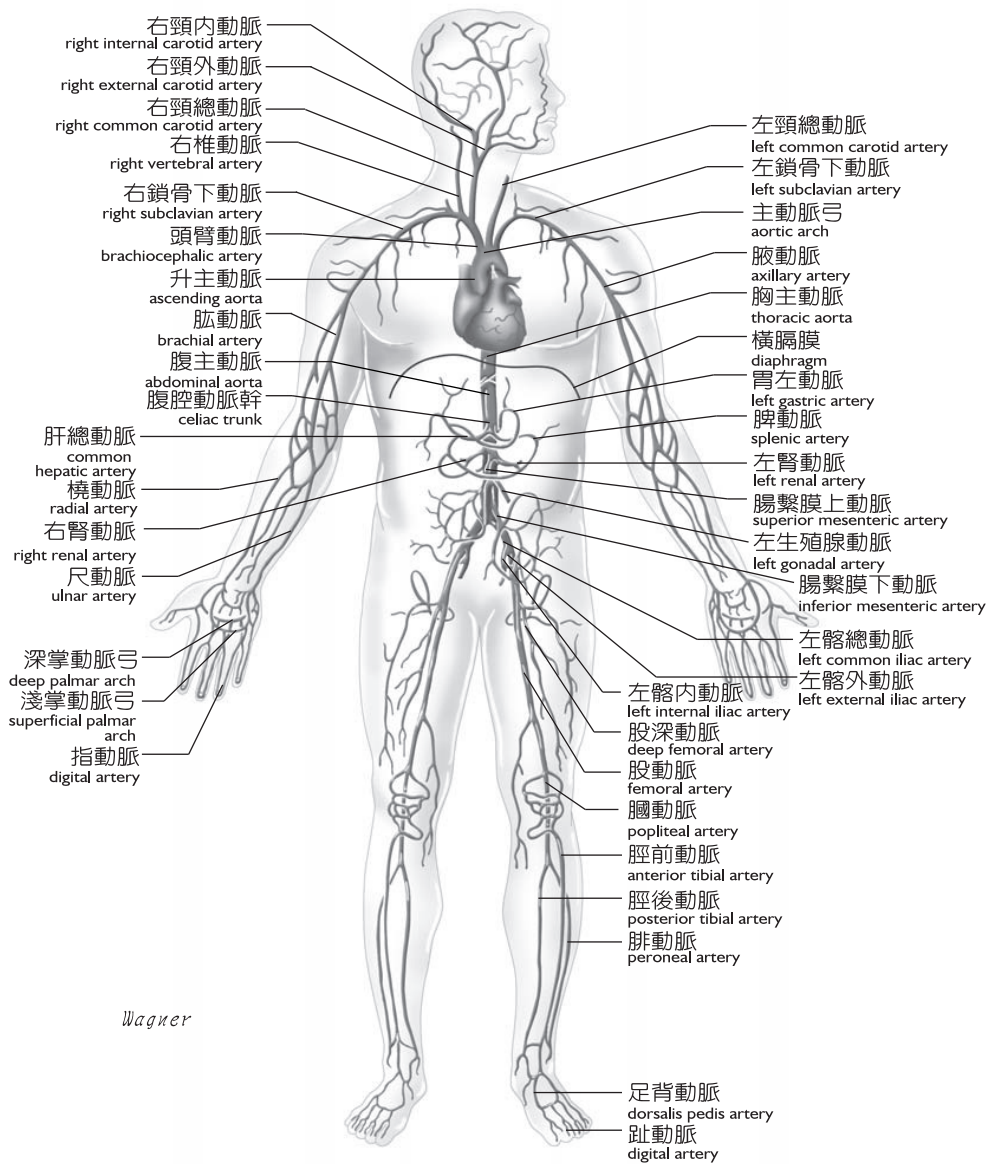


圖 2-1 體循環之主要動脈（前側觀）

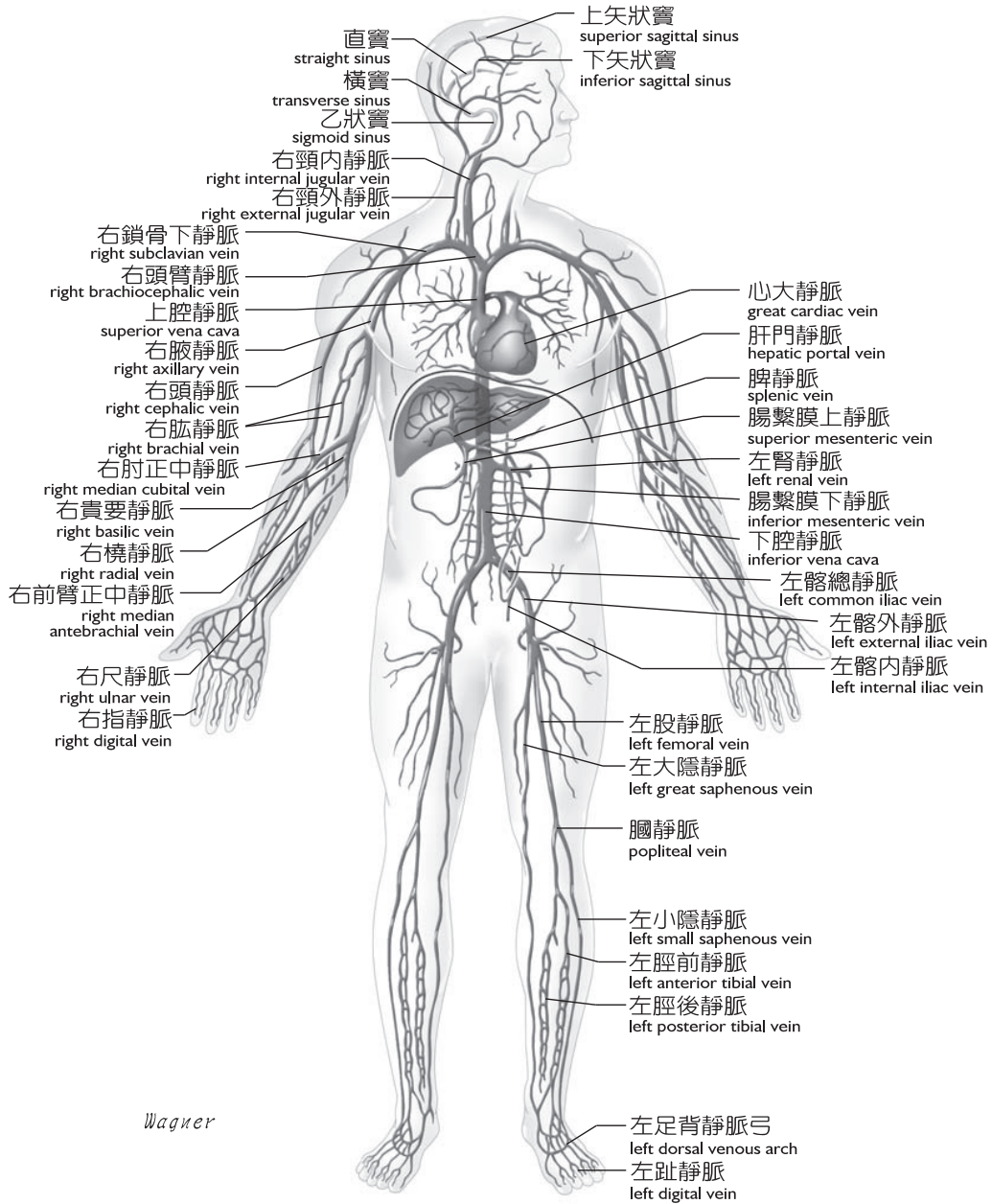


圖 2-2 體循環之主要靜脈（前側觀）

解剖生理名詞與縮寫

(Anatomicophysiological Term and Abbreviation)

心血管系統由心臟、血管 (blood vessel) 及血液所組成。心臟的主要結構包括心肌、瓣膜 (valve) 等。心房與心室間由房室瓣 (atrioventricular valve) 分隔，如右心房與右心室間的三尖瓣，左心房與左心室間的二尖瓣 (僧帽瓣)；心室與動脈則由半月瓣 (semilunar valve) 隔開，如肺動脈幹與右心室間的肺動脈幹半月瓣，主動脈與左心室間的主動脈半月瓣；瓣膜的功能可防止血液逆流。冠狀動脈 (coronary artery) 起始於主動脈弓 (aortic arch)，主要功能為提供心肌養分；如果發生冠狀血管阻塞，心肌則無法正常收縮。心臟的主要功能為其神經電位傳導產生心肌收縮，完成血流幫浦作用，右心房有一特殊的組織 - 竇房結 (sinoatrial node ; SA node)，負責引發心臟肌肉收縮的電衝動傳導。此衝動會傳到房室竇 (atrioventricular node ; AV node)，再到希氏束 (bundle of His) 造成心肌收縮。血液經循環系統持續流動，其開始與結束都在心臟。

縮寫	全文	中譯
	aorta [e`ɔrtə]	主動脈
	arteria [ar`tɪriə]	動脈
	atrium [`etɪriəm]	心房
LA, RA	▶ left atrium, right atrium [lɛft `etɪriəm ; raɪt `etɪriəm]	▶ 左心房 · 右心房
	bicuspid (mitral) valve [baɪ`kʌspɪd ; `mɪtrəl væl v]	二尖 (僧帽) 瓣
	capillary [`kæpə,lɛɪɪ]	微血管
	cardiac muscle [`kɑrdɪ,æk `mʌs]	心肌



縮寫	全文	中譯
IVC	inferior vena cava [ɪnˈfɪrɪəˈviːnəˈkeɪvə]	下腔靜脈
	interatrial septum [ˌɪntəˈeɪtriəlˈseptəm]	房間隔
IVS	interventricular septum [ˌɪntəˈvenˌtrɪkjələˈseptəm]	室間隔
PA	pulmonary artery [ˈpʌlməˌnɛriˈɑːtəri]	肺動脈
PV	pulmonary vein [ˈpʌlməˌnɛriˈveɪn]	肺靜脈
SVC	superior vena cava [səˈpɪrɪəˈviːnəˈkeɪvə]	上腔靜脈
	tricuspid valve [traɪˈkʌspɪdˌvælv]	三尖瓣
	vein [veɪn]	靜脈
	ventricle [ˈventrɪkl]	心室
LV, RV	▶ left ventricle, right ventricle [leftˈventrɪkl; raɪtˈventrɪkl]	▶ 左心室 · 右心室



常見疾病症狀與徵候

(Common Disease Symptom and Sign)

縮寫	全文	中譯
	angiospasm [ˈændʒɪoʊˌspæzəm]	血管痙攣
	arrhythmia [əˈrɪðmiə]	心律不整
	asystole [eˈsɪstəli]	心搏停止



縮寫	全文	中譯
	bradycardia [ˌbrædɪˈkɑːdiə]	心搏過緩
FUO	fever of unknown origin [ˈfi:və əv ʌnˈnɒn ˈɔːrɪdʒɪn]	原因不明的發燒
	hemolysis [hiˈmɒlɪsɪs]	溶血
	hypertrophy [haɪˈpɜːtrəfi]	肥大
	hypotrophy [haɪˈpɒtrəfi]	營養不良
JVE	jugular venous engorgement [ˈdʒʌdʒjələˈvɪnəs ɪnˈgɔːdʒmənt]	頸靜脈怒張
	necrosis, necrotic [neˈkroʊsɪs ; nəˈkrɑːtɪk]	壞死
NSR	normal sinus rhythm [ˈnɔːrməl ˈsaɪnəs ˈrɪðəm]	正常竇性節律
	pale [peɪ]	蒼白
	shallow (costal) breathing [ˈʃælo ; ˈkɒstəl ˈbrɪðiŋ]	淺呼吸
SB	sinus bradycardia [ˈsaɪnəs ˌbrædɪˈkɑːdiə]	竇性心搏過緩
	vasoconstriction [ˌvæsəkənˈstrɪkʃən]	血管收縮
	vasodilatation [ˌvæsədɪləˈteɪʃən]	血管擴張